

# Endogenous ochronosis: when clinical suspicion prevails over histopathology

## Ocronosis endógena: cuando la sospecha clínica prevalece sobre la histopatología

Eva María Sánchez-Martínez<sup>1</sup>, María Isabel García-Briz<sup>1</sup>, Lya Magdalena Moneva-Léniz<sup>1</sup>, Héctor Gegúndez-Hernández<sup>1</sup>, Patricia Pose-Lapausa<sup>2</sup>, Almudena Mateu-Puchades<sup>1</sup>

Affiliations: <sup>1</sup>Servicio de Dermatología y Veneorología, Hospital Universitario Doctor Peset, Valencia, España, <sup>2</sup>Servicio de Anatomía Patológica, Hospital Universitario Doctor Peset, Valencia, España

Corresponding Author: Eva María Sánchez Martínez, CCEE Hospital Doctor Peset, Calle Juan de Garay 21, 46017 Valencia, España, 34-671231489, Email: [Eva.sanchez.m.92@gmail.com](mailto:Eva.sanchez.m.92@gmail.com)

### Abstract

Endogenous ochronosis (EO) or alcaptonuria is an inherited autosomal recessive disease caused by the insufficiency of the enzyme homogentisic acid dioxygenase. This disturbance causes an accumulation and increased renal excretion of homogentisic acid (AHG), which manifests as dark urine when it oxidizes on contact with air. Other clinical manifestations of OE are the result of the deposit of AHG in the form of ochronotic pigment at the level of collagen in the skin and cartilage, where it causes blue-gray cutaneous hyperpigmentation, degenerative arthropathy, valvular disease, and other multisystem effects. Despite the progressive and irreversible nature of OE and the lack of a curative treatment, the life expectancy is preserved. We report a new case of EO with cutaneous and joint involvement, in which a high clinical suspicion, confirmed by elevated AHG in urine was the key in the diagnosis.

*Keywords: endogenous ochronosis, alcaptonuria*

### Introduction

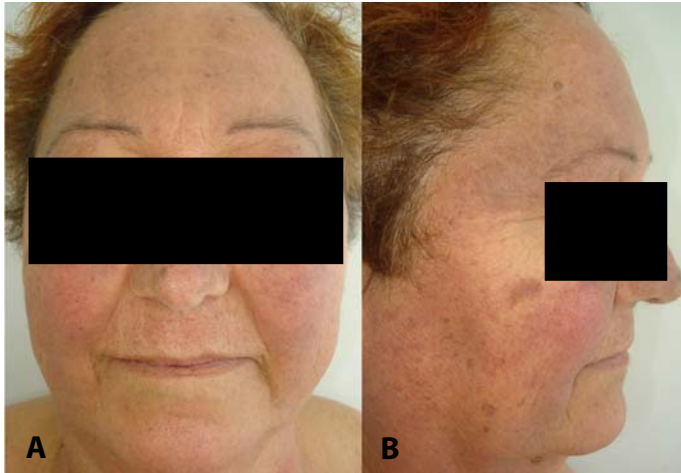La OE o alcaptonuria es una enfermedad hereditaria autosómica recesiva que fue descrita por primera vez por Garrod en 1908 [1]. Su prevalencia a nivel mundial es baja y se estima en 1 caso por cada 250.000-1.000.000 de habitantes, si bien se

### Abstract

La ocronosis endógena (OE) o alcaptonuria es una enfermedad hereditaria autosómica recesiva provocada por la insuficiencia de la enzima ácido homogentísico dioxygenasa. Esta alteración provoca una acumulación y una excreción renal aumentada de ácido homogentísico (AHG), que se manifiesta en forma de orina oscura cuando esta se oxida al contacto con el aire. El resto de manifestaciones clínicas de la OE son consecuencia del depósito del AHG en forma de pigmento ocronótico a nivel del colágeno de la piel y cartilago, donde provoca hiperpigmentación cutánea gris-azulada, artropatía degenerativa, valvulopatías y otras afectaciones multisistémicas. Pese al carácter progresivo e irreversible de la OE y a la ausencia de un tratamiento curativo, se trata de una enfermedad con la esperanza de vida conservada. Presentamos un nuevo caso de OE con afectación cutánea y articular, donde la alta sospecha clínica confirmada mediante una determinación elevada de AHG en orina fueron clave en el diagnóstico.

*Keywords: ocronosis endógena, alcaptonuria.*

encuentra aumentada en regiones de República Dominicana, India, Jordania y Eslovaquia, donde se registra la más alta prevalencia (1 caso por cada 19.000 habitantes), achacable probablemente a la alta endogamia local [2]. Hasta la fecha se han descrito más de 130 mutaciones causantes de OE [3].



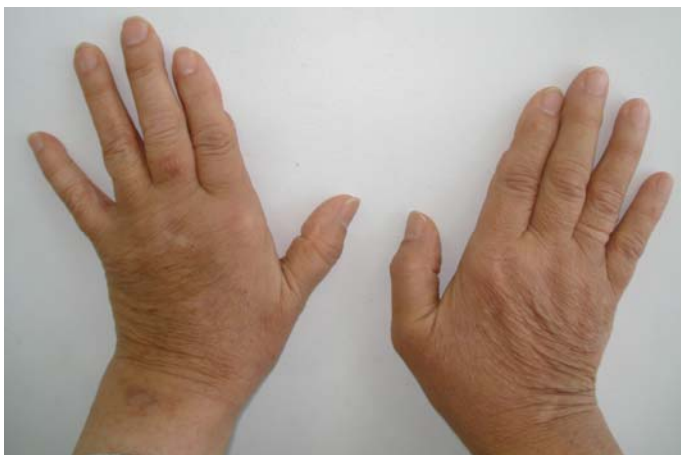**Figure 1.** The pigmentation diffusely affects the entire face with accentuation on the forehead (A) and temples (B).

**Figura 1.** La pigmentación afecta de forma difusa a toda la cara con acentuación en frente (A) y sienes (B).

### Case Synopsis

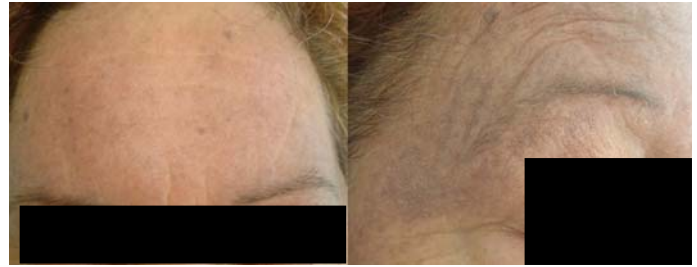Presentamos el caso de una paciente de 63 años que consultaba por hiperpigmentación facial de 6 meses de evolución (**Figura 1**). Entre sus antecedentes personales destacaba que estaba en seguimiento por parte de reumatología por artrosis de manos y caderas, motivo por el que había sido intervenida quirúrgicamente de implantación bilateral de prótesis a los 40 años. No refería antecedentes familiares de interés.

En la anamnesis, la paciente negaba sintomatología inflamatoria cutánea previa en esa localización, uso de cremas despigmentantes o modificaciones en su



**Figure 2.** Ulnar deviation of both hands.

**Figura 2.** Deformidad "en ráfaga" con desviación ulnar de ambas manos.



**Figure 3.** The pigmentation presents a uniform gray-brown tone.  
**Figura 3.** La pigmentación presenta una tonalidad pardo-grisácea uniforme.

tratamiento habitual. No refería síntomas sistémicos, con la excepción de la clínica osteoarticular en forma de rigidez lumbosacra continua y dolor articular en ambas manos, donde presentaba una deformidad "en ráfaga" (**Figura 2**).

A la exploración física, se apreciaba una coloración facial marrón-grisácea difusa afectando predominantemente a frente (**Figura 3A**) y sienes (**Figura 3B**). No había afectación de mucosas, esclera ni pabellones auriculares. Con la dermatoscopia, se apreciaba un pseudorretículo con áreas globulares que ocluían parcialmente los orificios foliculares (**Figura 4**). El resto de exploración física realizada por aparatos y sistemas resultó anodina, a excepción de la deformidad de manos ya comentada.

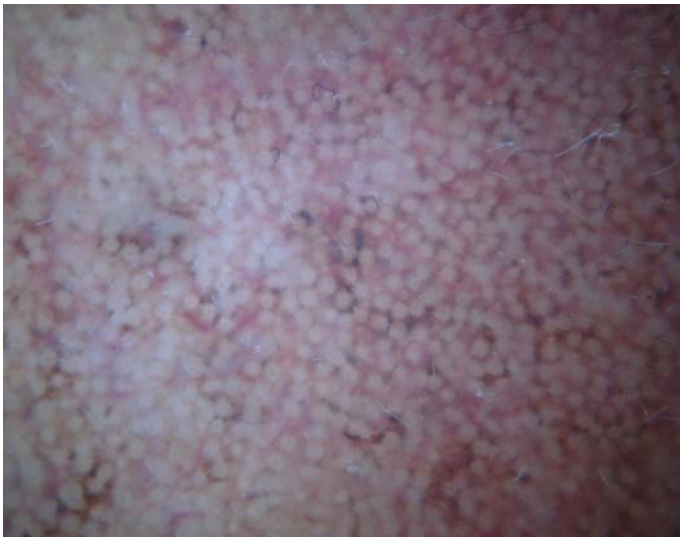
Con estos datos se realizó una biopsia planteando como posibles diagnósticos diferenciales la ocronosis endógena o alcaptonuria, el liquen plano pigmentado, la ocronosis exógena y la pigmentación exógena por metales o argiria. El estudio histológico mostró una epidermis algo atrófica, una intensa degeneración basófila del colágeno y un infiltrado inflamatorio parcheado en dermis papilar, junto a la presencia de macrófagos cargados de pigmento marrón que presentaban un aspecto granular (**Figura 5**). Estos hallazgos fueron compatibles con el diagnóstico de liquen plano pigmentado actínico.

Sin embargo, por los antecedentes de artrosis a edad temprana de la paciente sin un diagnóstico claro, se decidió solicitar una determinación de ácido homogentísico (AHG) en orina dada la alta sospecha clínica de OE. Un resultado de 86, 1 mg/24 horas de AHG (normal hasta 10mg/24 horas) nos confirmó el diagnóstico.

## Case Discussion

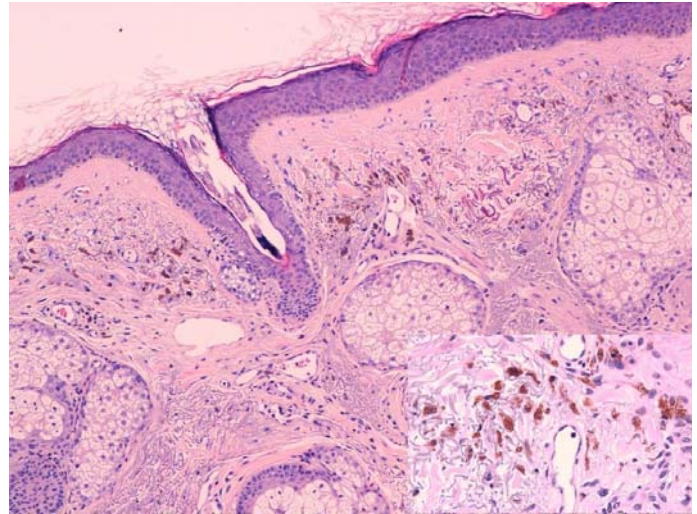
La OE está causada por una mutación en 3q21-q23 que provoca un déficit en la actividad de la enzima ácido homogentísico dioxigenasa. Se trata de una enzima implicada en el metabolismo de la tirosina y la fenilalanina que se expresa fundamentalmente en hígado, riñón y próstata [3, 4]. Su disfunción ocasiona un incremento en la concentración circulante y en la excreción urinaria de AHG, que se traduce clínicamente en orinas oscuras tras su oxidación al contacto con el aire. Los niveles elevados de AHG en sangre dan lugar a su depósito en distintos tejidos, donde se oxida y polimeriza en pigmento ocrónico. Este tiene afinidad por el colágeno de la dermis y el cartílago, por lo que los principales órganos afectados son el sistema músculoesquelético, las válvulas cardíacas y la piel [4-6].

La OE es más frecuente en mujeres (ratio hombre: mujer de 1, 3 a 2, 5), [5]. El primer síntoma que se presenta es la aparición de orinas oscuras en el pañal, lo que permite que hasta el 21% de los casos de OE se diagnostiquen antes del año de edad [2]. A nivel cutáneo, los primeros indicios de hiperpigmentación suelen ocurrir a edad adolescente, afectando sobre todo a áreas fotoexpuestas (cara y dorso de manos),



**Figure 4.** The dermoscopic image of the cutaneous hyperpigmentation shows a pseudoreticulum with partial occlusion of follicular openings in some areas.

**Figura 4.** La imagen dermatoscópica de la hiperpigmentación cutánea muestra un pseudoretículo con oclusión parcial de aperturas foliculares en algunos puntos.



**Figure 5.** At magnification 10×, extensive basophil degeneration of collagen and hyperpigmentation of the dermis can be seen. With magnification 40×, the presence of numerous macrophages loaded with coarse pigment in the papillary dermis is observed. H&E.

**Figura 5.** Con aumento 10× se aprecia intensa degeneración basófila del colágeno e hiperpigmentación de la dermis. Con aumento 40× destaca la presencia de numerosos macrófagos cargados de pigmento grosero en dermis papilar. H&E.

áreas ricas en glándulas apocrinas (axilas y genitales), cartílago (pabellón auricular), uñas y esclerótica (signo de Osler). Pero es entre la tercera y quinta década de la vida cuando la pigmentación pardo-grisácea se hace más manifiesta y motiva que se diagnostiquen la mayoría de los casos [2, 4]. La afectación osteoarticular se presenta en forma de artropatía degenerativa progresiva a edad temprana, con afectación tanto del esqueleto axial como de grandes articulaciones (rodillas, hombros y caderas), que a menudo terminan siendo subsidiarias de reemplazo mediante prótesis. En los tendones, el depósito de pigmento puede provocar su engrosamiento y ruptura [6]. La válvula cardíaca más frecuentemente afectada es la aórtica seguida de la mitral, donde el depósito de pigmento ocrónico produce tanto estenosis como insuficiencias valvulares. En los vasos sanguíneos, se da una aceleración del proceso de arteriosclerosis [4]. En el tracto genitourinario, es típica la formación de cálculos vesículo-prostáticos [7]. Otras manifestaciones menos frecuentes de la alcaptonuria son la sordera (por depósito ocrónico en tímpano y cadena osicular), cálculos biliares, cálculos salivares, afectación pancreática y



respiratoria [8]. Es importante tener en cuenta que todas estas patologías pueden acelerarse en el contexto de enfermedad renal crónica, por darse una menor excrección urinaria de AHG [4].

En el diagnóstico de la OE es muy importante la sospecha clínica. El uso de la dermatoscopia puede ser de utilidad; en la ocronosis exógena se ha descrito un patrón característico en forma de áreas amorfas globulares color azul-gris o marrón-negro con obliteración de aperturas foliculares. Esto nos puede ayudar a seleccionar la mejor zona para la toma de biopsia [9]. Histológicamente, la imagen típica es el depósito en dermis de pigmento no melánico marrón-amarillento y curvilíneo en forma de plátano localizado entre los haces de colágeno de la dermis. Sin embargo, el diagnóstico se debe confirmar mediante la determinación de AHG elevado en orina de 24 horas, hallazgo patognomónico de esta enfermedad [2, 5, 6].

En el diagnóstico diferencial de la clínica cutánea se incluyen otras causas de hiperpigmentación facial, principalmente la ocronosis exógena, la argiria, el melasma y el liquen plano pigmentado. Todas estas patologías carecen de afectación sistémica. La ocronosis exógena, donde la histología es superponible a la de la OE, suele asociarse al uso de cremas despigmentantes con hidroquinona tópica o a la toma de antipalúdicos sistémicos [9]. De forma análoga, la argiria se relaciona con la toma continuada de productos que contienen plata [10]. En el melasma hay respeto de las aperturas foliculares en la imagen dermatoscópica, así como ausencia de depósito de pigmento ocrónico en la histopatología [9]. Este también está ausente en el liquen plano pigmentado, donde histológicamente

destaca atrofia de la epidermis, degeneración vacuolar de la basal e incontinencia de pigmento [11].

Pese a la afectación multisistémica y progresiva, la OE presenta un pronóstico de vida conservado [2]. No existe tratamiento curativo, por lo que la mayoría de terapias van encaminadas a paliar los síntomas (fisioterapia, prótesis valvulares y articulares, etc.). En los últimos años ha surgido un nuevo fármaco, la nitisinona, que actúa inhibiendo la síntesis de AHG y permite una disminución de sus niveles plasmáticos. Pese a la experiencia limitada en su uso, un estudio reciente ha demostrado la utilidad de la nitisinona a la hora de frenar la progresión de la OE [12].

## Conclusion

La OE es una enfermedad hereditaria muy poco frecuente pero con unas manifestaciones clínicas típicas que debemos conocer. En el caso clínico presentado, los hallazgos histológicos pusieron en duda nuestra principal sospecha diagnóstica, que era la OE. Una explicación sería que el intenso daño actínico de la paciente podría haber distorsionado la imagen histológica típica de depósitos en forma de banana, adquiriendo estos un aspecto más granular. En cualquier caso, la histología en la OE no es confirmatoria ni específica, si no que el diagnóstico definitivo se establece mediante la detección de AHG elevado en orina de 24 horas, tal y como ocurrió en esta paciente.

## Potential conflicts of interest

The authors declare no conflicts of interests.

## References

1. Garrod AE. The incidence of alkaptonuria: a study in chemical individuality. *Mol Med*. 1996;2(3):274–82. [PMID: 8784780].
2. Mistry JB, Bukhari M, Taylor AM. Alkaptonuria. *Rare Dis*. 2013;18;1:e27475. [PMID: 25003018].
3. Gallagher JA, Dillon JP, Sireau N, Timmis O, Ranganath LR. Alkaptonuria: An example of a 'Fundamental disease'—A rare disease with important lessons for more common disorders. *Semin Cell Dev Biol*. 2016; 52: 53–57. [PMID: 26891864].
4. Díaz-Ramón JL, Aseguinolaza B, González-Hermosa MR, González-Pérez R, Catón, B, Soloeta R. Endogenous ochronosis: a case description. *Actas Dermosifiliogr*. 2005;96(8):525–28. [PMID: 16476288].
5. Khaled A, Kerkeni N, Hawilo A, Fazaa B, Kamoun MR. Endogenous ochronosis: case report and a systematic review of the literature. *Int J Dermatol*. 2011;50(5):262–67. [PMID: 21342157].
6. Gil JA, Wawrzynski J, Waryasz GR. Orthopedic manifestations of ochronosis: pathophysiology, presentation, diagnosis, and management. *Am J Med*. 2016;129(5):536.e1-6. [PMID: 26844634].
7. Singh O, Muthukrishna Pandian R, Sudhakar Kekre R. Alkaptonuric ochronosis. *Urology*. 2017;100:e3–4. [PMID: 27816602].

8. Ranganath LR, Jarvis JC, Gallagher JA. Recent advances in management of alkaptonuria (invited review; best practice article). *J Clin Pathol*. 2013;66(5):367–73. [PMID: 23486607].
9. Simmons BJ, Griffith RD, Bray FN, Falto-Aizpurua LA, Nouri K. Exogenous ochronosis: a comprehensive review of the diagnosis, epidemiology, causes, and treatments. *Am J Clin Dermatol*. 2015;16(3):205–12. [PMID: 25837718].
10. Bracey NA, Zipursky JS, Juurlink DN. Argyria caused by chronic ingestion of silver. *CMAJ*. 2018;190(5):E139. [PMID: 29431112].
11. Ghosh A, Coondoo A. Lichen planus pigmentosus: the controversial consensus. *Indian J Dermatol*. 2018;61(5):482-6. [PMID: 27688435].
12. Ranganath LR, Khedr M, Milan AM, et al. Nitisinone arrests ochronosis and decreases rate of progression of alkaptonuria: evaluation of the effect of nitisinone in the United Kingdom National Alkaptonuria Centre. *Mol Genet Metab*. 2018;125(1-2):127–34. [PMID: 3005599].